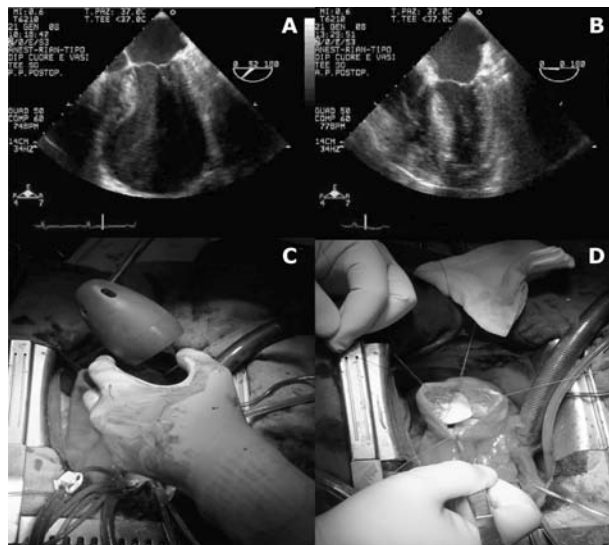


Riparazione chirurgica di enorme aneurisma postinfartuale del ventricolo sinistro

Gabriele Giunti, Benedetta Bellandi, Guido Parodi, Pierluigi Stefano

Divisione di Cardiologia, Azienda Ospedaliero-Universitaria Careggi, Firenze

(G Ital Cardiol 2009; 10 (1): 44)



© 2009 AIM Publishing Srl

Ricevuto il 4 luglio 2008;
accettato il 9 luglio 2008.

Per la corrispondenza:

Dr.ssa Benedetta Bellandi

Divisione di Cardiologia
Azienda Ospedaliero-
Universitaria Careggi

Viale Morgagni, 85
50134 Firenze

E-mail:
benedetta.bellandi@tin.it

Un paziente di 67 anni è stato ricoverato per infarto miocardico acuto a sede anteriore e sottoposto a coronarografia urgente che ha dimostrato stenosi del 50% della coronaria destra ed occlusione dell'arteria interventricolare anteriore al secondo tratto per cui è stato effettuato stenting diretto dell'arteria interventricolare anteriore con ripristino di flusso TIMI 3. La valutazione della perfusione miocardica postprocedurale ha evidenziato un fenomeno di *no-reflow* (*blush grade 0*). Il decorso clinico è stato caratterizzato dalla comparsa di segni e sintomi di insufficienza cardiaca acuta ed il paziente è stato dimesso in decima giornata con presenza di aneurisma antero-settale, frazione di eiezione del 25%, rigurgito mitralico 2+. Dopo circa 2 settimane il paziente è stato ricoverato per edema polmonare acuto,

per il quale è stato posizionato un contropulsore aortico e posta indicazione ad intervento di ventricoloplastica. La Figura 1A dimostra la presenza di un enorme aneurisma del ventricolo sinistro all'ecografia transesofagea. L'intervento è consistito nella resezione dell'aneurisma e rimodellamento chirurgico del ventricolo sinistro mediante impianto di patch in Dacron secondo la tecnica di Dor, con l'utilizzo del dispositivo "Blue Egg" per la precisa ridefinizione delle dimensioni della camera ventricolare (Figure 1C e 1D). Al ripristino della geometria ventricolare è seguito l'immediato miglioramento della funzione sistolica. La Figura 1B documenta, mediante ecocardiogramma transesofageo postoperatorio, il buon risultato dell'intervento. Il paziente è asintomatico ad un follow-up di 5 mesi.